

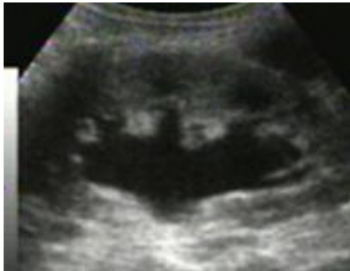
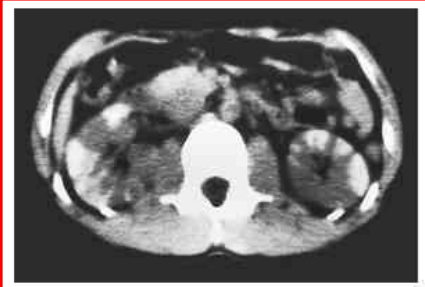
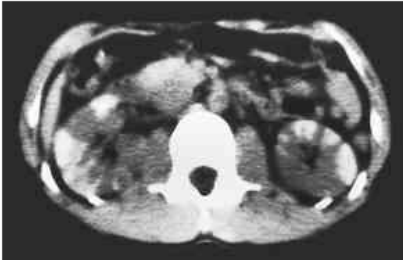

## 小児科専門医 受験のための 最速トレーニング 144 問 正誤表

本書の記載内容に誤りがございました。

訂正させていただきますとともに、謹んでお詫び申し上げます。

株式会社 総合医学社

### 第 1 版第 1 刷

該当箇所	誤	正
133 頁 (Q1) 本文上から 3 行目 225 頁 (Q7) 図 1	一方で, empiric therapy	一方で, <b>definitive</b> therapy
	 図 1 腹部造影 CT	 図 1 腹部造影 CT
244 頁 (Q23) 本文 上から 7 行目	腹部超音波検査を行ったところ, 両側腎盂の軽度拡張と腎実質に輝度の上昇を認めた. さらに, 腹部造影検査を施行した (図 3).	右腎超音波を <b>図 3</b> に示す.
244 頁 (Q23) 図 3	 図 3 腹部造影 CT 検査	 図 3 右腎超音波

\* 本書籍の訂正などの最新情報は, 当社ホームページ (<https://www.sogo-igaku.co.jp>) をご覧ください.