

# 最新ガイドラインに基づく代謝・内分泌疾患 診療指針 2021-' 22

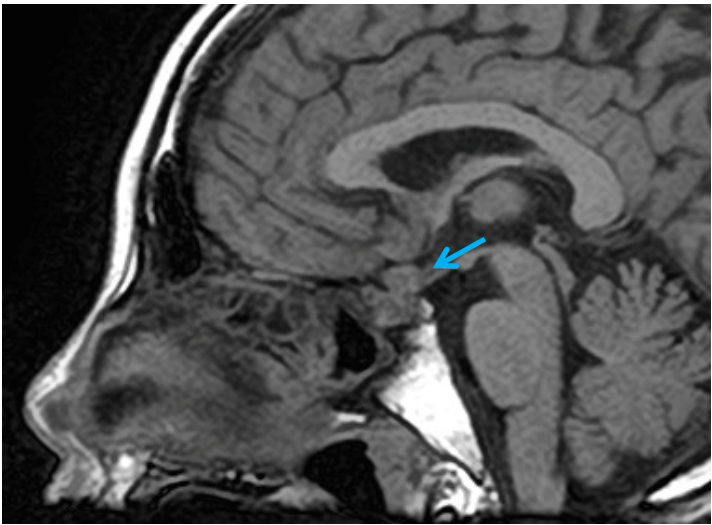
## 正誤表

本書の記載内容に誤りがございました。

訂正させていただきますとともに、謹んでお詫び申し上げます。

株式会社 総合医学社

第1版第1刷

該当箇所	正
307 頁 図1 矢印の位置	 A sagittal T1-weighted MRI scan of the brain. A blue arrow points to a small, dark, well-defined lesion located in the posterior region of the brain, specifically in the area of the posterior horn of the lateral ventricle or the posterior cuneate nucleus. The surrounding brain tissue appears normal.